


# Symptome und Krankheitsverläufe

Borreliosestadien und Erregertypen	50
Symptome im ersten (Früh-)Stadium	51
Allgemeinsymptome aller Erkrankungsstadien	53
Symptome späterer Stadien	54





## Borreliosestadien und Erregertypen



Borreliose wird von Ärzten zwar noch immer in drei Stadien eingeteilt. Die Übergänge von einem Stadium in ein anderes sind aber geprägt von un-einheitlichen Zeitverläufen und Symptomen. Dass sich Borreliose in jedem Stadium heilen lässt, wie man vor einigen Jahren noch behauptete, gilt heute als fraglich. Das liegt daran, dass sich spät Geheilte nicht offenbaren und in keiner Statistik auftauchen. Den

Autoren sind jedoch etliche Personen bekannt, bei denen die Borreliose auch noch nach 20 Jahren zum Stillstand kam und nicht wieder auftauchte. So kommt es immer wieder zu Spontanheilungen oder jahrelangen Intervallen der Beschwerdefreiheit, vor allem dann, wenn die Betroffenen sich intensiv ihrem Immunsystem widmen, sich also gesund ernähren, regelmäßig sportlich betätigen und sich einem wohlthätigen Sinn – sprich Ehrenamt – widmen.

In Westeuropa sind von den Erregerisolaten aus Zecken jeweils 40 Prozent

### Schützen Antikörper vor neuen Infektionen?

→ Borrelien-Antikörper stellen keine Immunität her. Aber eine Studie in den USA berichtete über das Phänomen auf der Insel Block Island vor der Küste des US-Bundesstaats Rhode Island, dass Menschen mit mehreren Zeckenstichen häufiger juckende Hautreaktionen registrieren würden als Menschen nach einem Erststich (Quelle: *Borreliose Magazin* 12).

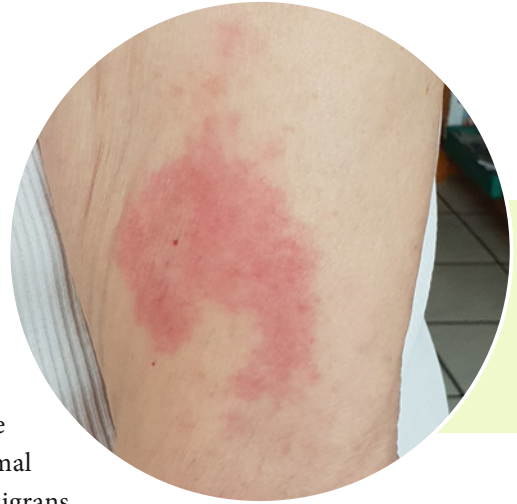den Spezies *B. afzelii* und *B. garinii* zuzuordnen. Bei Hautmanifestationen (Erythema migrans, Acrodermatitis chronicans atrophica, ACA) wird am häufigsten *B. afzelii* und bei neurologischen Krankheitsbildern *B. garinii* nachgewiesen. Für die Arthritis wird eine wichtige Rolle für *B. burgdorferi* angenommen (Quelle: Prof. Dr. med. H.-J. Hagedorn, Herford).

## Symptome im ersten (Früh-)Stadium

### Leitsymptom: Wanderröte (Erythema migrans)

Im frühen Stadium – ohne oder mit Wanderröte (Erythema migrans) – lokalisiert sich der Erreger durch Eigenbeweglichkeit noch im Bereich der Infektionsstelle. Die Borreliose streut, so nennen es die Mediziner, wenn nach etwa zehn Tagen – manchmal auch erst nach einigen Wochen – das Erythema migrans erscheint. Dieses Symptom zeigt an, dass sich die Erreger über den Blut- oder Lymphweg in den gesamten Organismus ausbreiten. Die Latenzzeit – die Zeit zwischen Infektion und dem Auftreten erster Symptome – kann zwischen drei Tagen und acht Jahren betragen.

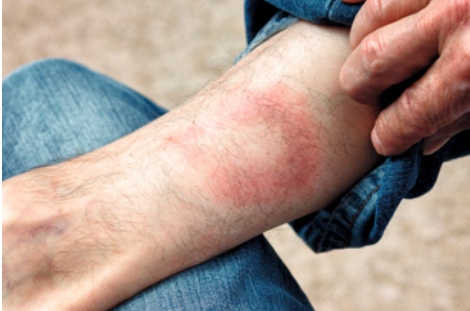Nur rund 50 Prozent der Infizierten können sich an die verräterische Wanderröte erinnern, die um die Stichstelle entsteht. Diese Rötung sieht bei jedem anders aus. Manchmal handelt es sich um einen faustgroßen Fleck, der auch nur pflaumengroß sein kann. Der Fleck kann länglich oder kreisrund sein, einen scharfen Rand oder einen verschwommen Rand haben, kräftig rot, oder fast violett aussehen und manchmal nur ganz schwach gerötet sein (wird unter Wärmelampe dunkler). Auch bei der Größe gibt es Unterschiede mit einem Durchmesser von bis zu 80 Zentimetern oder größer. Die Borreliose zeigt sich auch als roter Ring oder Doppelring. Der Ring kann so groß sein, dass nur eine rötliche Bogenlinie zu erkennen ist, die sich beispielsweise über den halben Rücken zieht. Möglich sind auch mehrere Rötungen, die scheinbar nicht im Zusammenhang mit einer Stichstelle stehen. Tätowierte haben schlechte Karten, ebenso Frauen, die sich den Zeckenstich beim Urinieren in der Hocke zugezogen haben. Erstens sucht an dieser Stelle niemand nach Zecken und zweitens würde sich eine Rötung gar nicht von der sowieso gut durchbluteten Schleimhaut farblich absetzen.



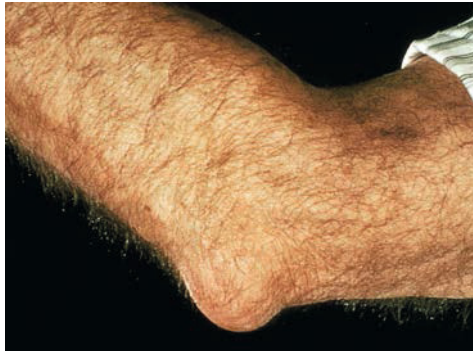#### Gut zu wissen

*Auch wenn kein Erythema migrans auftritt, heißt das nicht, dass keine Infektion stattgefunden hat. Einigermassen sicheres Wissen bringt eine doppelte Blutuntersuchung (ELISA + Western Blot) frühestens drei bis sechs Wochen nach dem Stich.*

Liegt die Stichstelle an einer schwer einsehbaren Körperstelle, wird sie entweder rein zufällig entdeckt oder gar nicht und damit die Chance zur sofortigen Diagnose und Therapie verpasst. Pusteln oder Bläschen innerhalb der Röte weisen auf eine gemischte Infektion mit weiteren, von der Zecke übertragenen, Keimen hin oder auf Keime, die durch Kratzen in die Stichwunde gebracht wurden.



Die sogenannte Wanderröte (Erythema migrans) entwickelt sich um die Einstichstelle als Fleck oder Ring. Aber nicht jede Infektion meldet sich mit dieser – nicht immer kreisrunden – Wanderröte und auch nicht unbedingt um den Stich.



Ein Borrelien-Lymphozytom entwickelt sich bevorzugt an Ohrläppchen, Brustwarzen oder wie hier im Bild am Ellbogen.

Nicht jeder Hausarzt ist in der Lage, diese Röte zu diagnostizieren. Es kommt vor, dass routinemäßig Kortison-Salbe verordnet wird, unter der die Röte entweder wegstreift oder eher zufällig verschwindet, statt als wichtiges Indiz für eine Zeckeninfektion gedeutet zu werden. Streifen des Erythema migrans werden fälschlicherweise gelegentlich als Stauungserrscheinungen durch Krampfader diagnostiziert. Die meisten Rötungen verschwinden auch ohne Salbe von selbst. Arzt und Patient glauben dann, die Infektion sei spontan von selbst ausgeheilt – ein Trugschluss.

### Das Lymphozytom

Ansammlungen von Lymphozyten, einer Untergruppe der Leukozyten (weiße Blutkörperchen), vornehmlich am Ohrläppchen, an der Brustwarze, im Bereich des Hodens und am Ellbogen, galten bis vor einigen Jahren als Zeichen einer Re-Infektion. Dafür gibt es derzeit keinen wissenschaftlichen Beweis. Außerdem können Lymphozytome an allen Körperstellen entstehen.

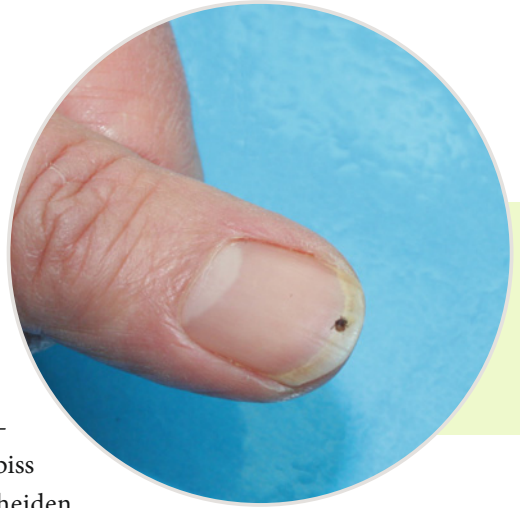
### Polytope/multiple Erytheme

So bezeichnet man Rötungen an mehreren Körperstellen. Sie sind meist ein Zeichen, dass die Erreger bereits über die Blutbahn in die Haut eingedrungen sind.



## Allgemeinsymptome aller Erkrankungsstadien

Für die **Wahrscheinlichkeit** eines **frühen Stadiums** sprechen folgende Symptome: Relativ viele Patienten beobachten eine leichte Erkältung, eine Art grippalen Infekt ohne Husten und Schnupfen, aber mit Kopf- und Gliederschmerzen, Abgeschlagenheit, Fieberschüben, manchmal auch Lymphknotenschwellungen, die sie aber nicht mit dem Zeckenbiss in Verbindung bringen. Diese Symptome unterscheiden sich nicht von denen eines wirklichen grippalen Infekts.



Auch folgende **allgemeine Symptome**, zum Teil Einzelfälle, wurden nach einer Borrelien-Infektion im ersten Stadium beobachtet:

- Bauchschmerzen,
- Bindehautentzündung,
- Bronchitis,
- Durchfall,
- Entzündung der Lymphbahnen (roter Streifen wie bei einer Blutvergiftung),
- Erbrechen,
- Gelenkschmerzen,
- Gelenkschwellungen,
- Gewichtsabnahme,
- Haarausfall,
- Herzstolpern,
- Missempfindungen an Armen und Beinen,
- Muskel-, Bänder-, Faserschmerzen (Fibromyalgien),
- Nackensteifigkeit,
- Rückenschmerzen,
- Schluckbeschwerden,
- Schweißausbrüche,
- Schwindelattacken,
- Trockenheitsgefühl im Hals,
- Übelkeit.



## Symptome späterer Stadien

Bleibt das Frühstadium unentdeckt und vor allem unbehandelt, steigt das Risiko, dass die Infektion in ein Stadium mit schweren Spätfolgen übergeht.

Der Begriff „chronisches“ Stadium ist zwiespältig besetzt. Viele Patienten scheinen chronisch an Borreliose erkrankt zu sein, aber beim genauen Nachfragen wurden sie einfach nicht ausreichend – meist zu niedrig dosiert, mit einem falschen Medikament und/oder zu kurz – behandelt.

Die Embers-Studie (American Journal of Pathology, 2017; doi:10-1016/j.aipath-2017.11.005) zeigte, dass bei Rhesus-Affen nach einer zweiwöchigen antibiotischen Therapie noch aktive Erreger in Gehirn und Herzmuskel gefunden wurden.

Als chronisch zählt in der Schulmedizin alles, was länger als sechs Monate bis ein Jahr existiert. Chronisch darf aber nicht bedeuten, dass keine Heilung mehr möglich sei. Häufig wird die Borreliose erst in den fortgeschrittenen Stadien richtig zugeordnet und diagnostiziert, weil viele Anfangssymptome als harmlose Unpässlichkeiten und vorübergehende Wehwehchen abgetan werden. Wer geht schon wegen einer Erkältung zum Internisten?

### Augen

Alle Teile des Auges, von der Aderhaut bis zur Netzhaut und vom Glaskörper bis zur Vorderkammer, können von Borrelien besiedelt sein. Die Entzündung des Sehnervs (Opticusneuritis) ist in der wissenschaftlichen Literatur zwar nur in Einzelfällen erwähnt, sie sei aber keinesfalls selten (Berghoff.) Vor allem kann sie beidseitig auftreten. Sie beginnt typischerweise mit Augenbewegungsschmerz, akuter Sehschärfenminderung und Farbkontrastschwäche auf dem betreffenden Auge. Häufig findet sich eine Pupillenstörung mangels Zufluss von Flüssigkeiten. Selten lassen sich Veränderungen am Augenhinter-

grund nachweisen. Bei Verlaufsbeobachtung mehrerer Studien (Szanyi et al. 2012) wurde eine Verzögerung der visuellen Aufnahme von Mustern und Darstellungen beschrieben. Weitere Befunde: Papillenödem, Meningitis, Papillitis (Entzündung des Sehnervs an seiner Austrittsstelle aus dem Augapfel).

Im **chronischen Stadium** kann es zu einer Schrotschuss-Retinopathie kommen, die zu einer Gesichtsfeldeinengung (Tunnelblick, schwarze Flecken) führen kann.

Weitere Symptome:

- rotes Auge (Regenbogenhautentzündung),
- Konjunktivitis,
- Schwellungen im Augenbereich,
- Verminderung der Sehschärfe,
- Lichtempfindlichkeit,
- Schmerzen hinter dem Augapfel,
- Bewegungsschmerz,
- Doppelbild-Wahrnehmung,
- Verschwommen-Sehen,
- Horner-Syndrom (herabhängendes Lid),
- Gesichtsfeld-Ausfälle,
- Entzündung der vorderen, mittleren und/oder hinteren Augenabschnitte (Uveitis),
- Entzündung der Aderhaut des Auges (Chorioiditis) mit vorübergehendem Sehschärfeverlust,
- Entzündung der Lederhaut (Keratitis),
- interstitielle Keratitis,
- Cogan-Syndrom,
- Störungen der Pupillenmotorik,
- Papillenödem,
- Episkleritis,
- Vitreitis,
- okuläre Miositis,
- Neuroretinitis,
- retinale Vasculitis.



Augenkomplikationen sind komplex und vielschichtig und nur in der Zusammenschau mit Fachkollegen wie Internisten, Hautärzten, Augenärzten und Neurologen zu interpretieren und zuzuordnen. Bedauerlich, dass noch erstaunlich viele Augenärzte mit dem Thema Borreliose nichts anfangen können. Die umfangreichste Sammlung ärztlicher Publikationen zu Borreliose und dem Auge zwischen 1987 und 2017 befindet sich in der Zeitschrift *Borreliose Wissen* Nr. 36. „Augen“ ([www.borreliose-bund.de](http://www.borreliose-bund.de))

## Erschöpfung, Müdigkeitssyndrom

Inwieweit das Chronische Erschöpfungssyndrom (CFS/Chronic Fatigue Syndrome) eine eigenständige Erkrankung oder ein Symptom der Borreliose ist, dafür gibt es keinerlei Studien oder wissenschaftliche Ansätze. Tatsache ist, dass fast alle an Borreliose Erkrankten dieses Symptom als das am längsten anhaltende beschreiben, das selbst nach Abklingen aller anderen Symptome noch nach einem Jahr zu beobachten sei (siehe auch *Borreliose Wissen* Nr. 40 „Fatigue“).

## Fibromyalgien

Unter Fibromyalgien (Muskel-, Bänder- und Faserschmerzen) leidet schätzungsweise eine Million Menschen in Deutschland. Wie ein Chamäleon versteckt sich die Krankheit hinter vielen unspezifischen Symptomen und ist doch meist nur Folge einer anderen Grunderkrankung. Die auf Fibromyalgie spezialisierte Ärztin Dr. Annette Johnson behauptet: *„In über 50 Prozent wird sie von einer Borreliose ausgelöst.“*

Die Diagnose „Fibromyalgie“ zu stellen, ist daher anspruchsvoll. Bei vielen Gutachtern gilt sie immer noch nicht als Krankheit, sondern als „eingebildet“ und deshalb als unheilbar. Wenn man sie unter Psychosomatik einordnet, werden behandelbare Erkrankungen übersehen, denn die Symptome überschneiden sich oft mit den Beschwerden einer versteckten Infektion wie der Borreliose. Die Häufigkeit der Erkrankung verhindert, dass ein Arzt an Borreliose denkt.

Ein Synonym für das Fibromyalgiesyndrom ist auch das myofasziale Schmerzsyndrom, mit tastbaren Myogelosen. Diesen Begriff verwendet man für das in der Bevölkerung bekannte Weichteilrheuma, um es zu akademisie-

ren und den Patienten beeindruckt zum Schweigen zu bringen und abzulenken, was im Stillen bedeutet, dass man ihn nun aufgegeben hat. (Borreliose Wissen Nr. 37 „Basiswissen und Fibromyalgie“)

Die schmerzlichen Erscheinungen ergreifen den gesamten Bewegungsapparat, oft um die Hals- und Lendenwirbelsäule beginnend, auch an den Schultern, im Nacken, an den Oberarmen und Oberschenkeln und am Gesäß.

Vergleichbare Muskelschmerzen, die sich auf Druck verstärken können, produzieren unter Borreliose ein durchaus fibromyalgieähnliches Bild. Erstaunlicherweise verhalten sich viele Fibromyalgie-Selbsthilfegruppen abwehrend, wenn man ihnen rät, ihre Beschwerden auf Borreliose abklopfen zu lassen.

## Fieber


Nahezu alle Autoren medizinischer Veröffentlichungen berichten von fieberhaften Zuständen, in den Kopf einschießenden Wärmewellen oder einer ständigen, höheren Grundtemperatur, wobei Fieber über 39 Grad Celsius selten vorkommt. Nachtschweiß von leicht bis zu mehrmaligem Wäschewechsel gilt als eines der ganz sicheren Symptome für eine Borreliose. Immunologen nehmen an, dass Borrelien unsere Temperatur herunterregeln können. Tatsächlich erzählen viele Borreliose-Patienten, dass sie zwar Schweißausbrüche, aber nie richtig Fieber hätten.

## Frösteln

Begleiterscheinung vor und nach Schweißausbrüchen. Patienten berichten von eiskalten Hautpartien, die sich selbst im Bett nicht erwärmen lassen.

## Gehirn

Die Borrelioseerkrankung kann durch eine entzündliche Gefäßwandveränderung (Vaskulitis) zu allen Arten von Gehirnfunktionsstörungen führen. Die bekanntesten sind plötzlich auftretende Lähmungen wie bei einem echten Schlaganfall, Kopfschmerzen, Nachlassen der geistigen Leistungsfähigkeit, Sensibilitätsausfälle, geistige Verwirrtheit oder auch Apathie, Schläfrigkeit bis hin zur Bewusstlosigkeit.



Ein sehr bekanntes Zeichen bei einer Borreliose ist eine oft nach einigen Tagen auftretende Schmerzsymptomatik sowie eine Gesichtslähmung oder eine Lähmung von anderen Gehirnnerven, die sich zum Beispiel durch Doppelbilder, Kopfdrehungslähmung, Schulterlähmung und andere vielfältige Symptome äußern kann. Bei nervlicher Beteiligung spricht man von Neuroborreliose (► Seite 86). Auch der Verlust des Gehörs oder des Riechvermögens kann bei einer durch Borrelien verursachten Gefäßentzündung auftreten.

## Gelenkentzündungen

Wie schnell werden Gelenkentzündungen als Gelenkrheuma, zum Beispiel Gicht, Schuppenflechte (Psoriasis-Arthritis) oder Entzündungen an mehreren Gelenken gleichzeitig (chronische Polyarthritis) gedeutet, wenn die Diagnose Borreliose noch nicht bekannt ist. Am häufigsten sind die großen Gelenke betroffen: Knie, Schulter, Ellbogen; aber auch Finger-, Zehen-, Kiefer- und Hüftgelenke.

Die Symptome sind Bewegungsschmerzen, aber auch Ergüsse und schmerzhaftes Gelenkschwellungen können sich zeigen. Entzünden können sich auch Muskeln, Sehnen, Schleimbeutel. Weil diese Entzündungen spontan von einem Gelenk auf das andere wechseln können, läuft der Patient Gefahr, nicht ernst genommen zu werden, auch weil Ultraschall und Röntgenbilder oft keine besonderen Auffälligkeiten zeigen. Bei Entzündungen in Zehengelenken schmerzt das Auftreten. Zehen und Finger schwellen wurstartig an. Mit entzündetem, verdicktem Fingergelenk ist es fast unmöglich, eine Pumpsprayflasche zu betätigen oder den Finger gerade zu strecken. Auch Fersenschwellungen sind bekannt. Die Diagnose Karpaltunnelsyndrom sollte aufmerksam machen (► Seite 72, Fehl- und Verlegenheitsdiagnosen).

Wird rechtzeitig mit Antibiotika therapiert, können Knorpelschädigungen vermieden werden. Wird die nicht oder falsch therapierte Gelenkentzündung chronisch, entwickelt sich daraus eine nachfolgende Arthrose mit Knorpelschädigung.

## Gelenksteifigkeit

Das für Gelenkrheuma so typische Symptom täuscht oft erst einmal über eine Borreliose hinweg. Die Steifigkeit kann alle Gelenke, am häufigsten Finger, Knie und Nackenwirbel betreffen.

## Gereiztheit

Sie ist oft das Produkt aus Nervosität, gestörter Konzentrationsfähigkeit, Wortfindungsstörungen, Schlafstörungen sowie Hilflosigkeit und Resignation, mit der Krankheit umgehen zu können. Wenn man dann auch noch geschliffen am Telefon oder in der Arztpraxis argumentieren will, aber keinen schlüssigen Satz artikulieren kann, wenn man womöglich als Hypochonder oder Simulant hingestellt wird, bricht das von Zorn und Unfähigkeit gefärbte Dilemma aus, nicht ernst genommen zu werden. Ein sonst liebenswürdiger Mensch kann sich dann durchaus in ein aggressives Ekel verwandeln.

## Gesichtslähmungen

Fazialisparese ist ein Symptom, das den Diagnostiker auf die Idee einer Neuroborreliose bringen sollte. Gelähmt sein kann ein Augenlid oder die gesamte Gesichtsmimik. Möglich sind auch Sprechstörungen, Lähmung der Schlundmuskeln und der Stimmlippen und damit verbunden eine unerklärliche Schluckstörung und Heiserkeit ohne Anwesenheit eines grippalen Infekts. In der Regel weist dieses Symptom die meisten Diagnostiker auf eine Borreliose oder Neuroborreliose hin.

## Gesichtsrötungen

Anfallsartiges Symptom durch Entzündungen von Hirnnerven bei Neuroborreliose.

## Haarausfall

Der Verlust von Haaren wurde bislang meistens im frühen Stadium beobachtet. Dies ist oft eine vorübergehende Irritation, die wieder verschwindet. Nach einer Antibiotika-Therapie sprießen die Haare erneut. Aus Einzelschicksalen ist aber auch vorübergehender Haarausfall während akuter Schübe in einem späteren Stadium bekannt.

## Halsschmerzen

Im Zusammenhang mit Borreliose sind Halsschmerzen ein umstrittenes Symptom, jedoch beschrieben von den renommierten, aber besonders kritischen Borreliose-Ärzten Norbert Satz, Zürich, und Peter Herzer, München.

## Haut

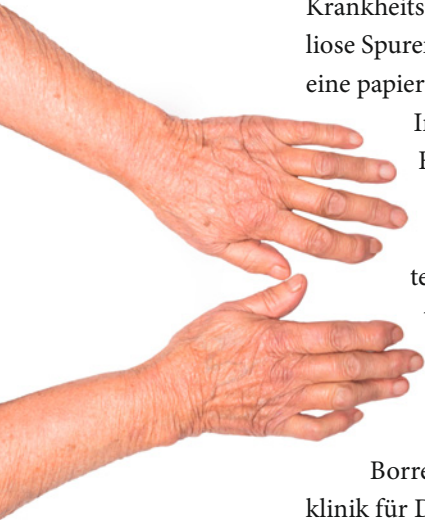
Hochgradige Hautentzündung (Acrodermatitis) ist als am längsten bekanntes Krankheitsbild ein typisches Spätsymptom, das selbst bei Heilung der Borreliose Spuren hinterlässt, weil das Bindegewebe unter der Haut schrumpft und eine papierartige, dünne, unelastische Runzelhaut (Bratapfelhaut) hinterlässt.

Im akuten Stadium verfärbt sich die Haut an Händen, Unterarmen, Füßen und Unterschenkeln rötlich-blau. Die Blutgefäße werden teilweise sichtbar. Missempfindungen und Gefühlsstörungen wie Kribbeln, ein Gefühl von In-warmem-Wasser-Laufen oder Insekten irritieren so stark, dass man letztlich wirklich von nicht beachteten Insekten gestochen werden kann.

Acrodermatitis chronica atrophicans (ACA) wird auch mit Wundrose, Gelenkentzündungen und chronisch venöser Insuffizienz (CVI) verwechselt. Klarheit kann ein Anzuchtversuch von Borrelien aus entzündeter Haut bringen. Eine Studie der Universitätsklinik für Dermatologie, Graz (Binder, Kerl, Müllegger) berichtete 2004, dass von 221 Patienten mit gesicherter ACA, trotz eindeutiger Laborparameter und Gewebeuntersuchung, nur 40 Patienten die korrekte Diagnose erhielten.

Verschiedene Beispiele zeigten in der Vergangenheit, dass die übliche Anzuchtzeit von maximal sechs Wochen nicht ausreichend ist, um den Keim *Borrelia* aus dem Versteckschlaf zu locken. Selbst beim Nationalen Referenzzentrum Borrelien, Oberschleißheim, trat er – mehr aus Versehen – noch nach zehn Wochen zum Vorschein.

Über Läsionen an der Mundschleimhaut berichtete im Sommer 2019 Prof. Stefano Petti von der Sapienza Universität Rom. „*Sehr wahrscheinlich ist chronische Borreliose viel weiter verbreitet als vermutet, weil viele Individuen nur geringe Symptome zeigen und die Diagnose chronischer Borreliose erst verspätet gestellt wird, nämlich erst, wenn sich die Beschwerden verschlechtern.*“ Am häufigsten seien Beschwerden im Kiefergelenk Temporo-Mandibular-Joint



Eines der vielen Symptome: entzündete, rissige Haut

(TMJ), das sind die beiden Gelenke, die den Kieferknochen mit dem Schädel verbinden. Zusätzlich könne ein Lichen sclerosus (Jucken, Brennen, weißliche Vernarbungen) genital oder an der Mundschleimhaut auftreten. Petti plant eine groß angelegte Aufklärungsveranstaltung für Zahnärzte und Berufsgruppen, die sich um die Mund- und Zahngesundheit bemühen. Und er fordert Patienten auf, selbst Symptome und Veränderungen in der Mundhöhle zu finden.

Morphaea sind weiße, kleine, flächige Narben, die am ganzen Körper auftauchen können. Ähnliche, stark juckende Hauterscheinungen kommen an weiblichen und männlichen Geschlechtsorganen vor, aber nicht nur bei der Borreliose. Knötchenartige, gutartige Schwellungen – häufig am Ohr läppchen – (Lichen sclerosus et atrophicus) zeigen sich besonders bei Kindern. Rote Flecken auf der Wange (Wangenerthem) beobachtete Peter Herzer bereits 1989 bei 13 Prozent der von ihm damals 314 untersuchten Patienten mit Wanderröte (Erythema migrans).



Die Hautentzündung Acrodermatitis chronica atrophicans zählt zu den Spätfolgen der Borreliose. Über der rot-bläulichen Verfärbung knittert die Haut pergamentartig.

## Herz

Obwohl Allan Steere und Kollegen bereits 1980 bei acht Prozent der von ihnen untersuchten Borreliose-Patienten eine Beteiligung des Herzens entdeckten, tun Gutachter noch heute Herzbeteiligungen als sehr selten ab. Hans Horst, Lüneburg, prangerte bereits in den 80er Jahren an, dass die Zahlen kardialer Beteiligungen statistisch nur deshalb so niedrig lägen, weil versäumt werde, den Patienten zum Herz-Ultraschall zu schicken. Man kann jedem Borreliose-Patienten nur dringend raten, notfalls Herzrhythmusstörungen zu erfinden, um zur Kontrolle an einen Kardiologen überwiesen zu werden.

## Herzbeutelerguss (Perikarderguss)


Noch immer wird diese Flüssigkeitsansammlung im Herzbeutel als selten, sogar sehr selten beschrieben. Die Problematik für den Patienten besteht darin, dass sich ein Perikarderguss anfühlt wie ein leises Brennen im Magen. Dass es der Herzbeutel ist,





# Diagnose – Puzzle unzuverlässiger Mosaiksteine

Verdacht nicht angebracht	124
Direkte und indirekte Nachweisverfahren	125
Ergebnis „grenzwertig“	128
Gentechnik verringert das Risiko	129
Seronegative Borreliose?	130
Bestätigungstest (Blot)	130
Das Labor Ihres Vertrauens	132
Was ist das VISE?	133
Grenzen der Diagnostik	133
Polymerase-Kettenreaktion (PCR)	135
Anzucht	137
Apparative Diagnosemöglichkeiten	137
Spezialuntersuchungen	139
Zecken-Schnelltest in der Apotheke	144









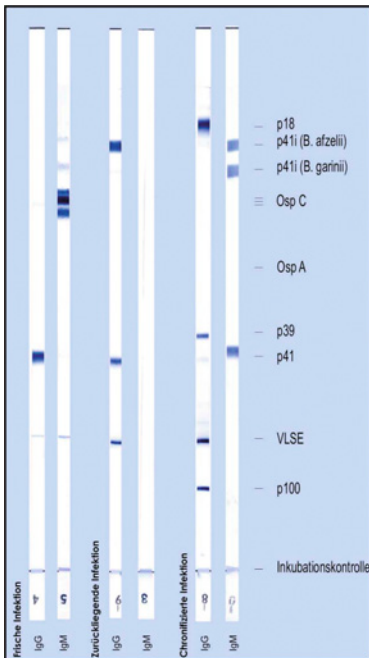
## Verdacht nicht angebracht



„Die Verdachtsdiagnose Lyme-Borreliose wird vermutlich zu häufig gestellt“, orakeln immer wieder Ärzte, die auch für Schlagworte wie „Borreliose-Phobie“ und „Internet-Borreliose“ zuständig sind. Erscheinen solche Äußerungen dann auch noch in der Standespresse, fühlen sich niedergelassene Ärzte darin bestätigt, dass man dieses Thema ruhig etwas vernachlässigen könnte. Als Tongeber dienen oft auch Mickey-Mouse-Studien aus bestimmten Landstrichen mit auffallend wenig Borrelienbefall von Zecken. Die jeweiligen Landesgesundheitsämter können besser Auskunft geben, wie aktuell solche Studien sind

und wer sie durchführte. Aber auch von diesen Ämtern erfolgen Veröffentlichungen in Form von Interviews mit den örtlichen Zeitungen, die nur dem Redakteur dienen, seine Seite voll zu bekommen, als dass sie wirklich Kompetenz beweisen.

Tatsache ist, dass es heute noch immer nicht möglich ist, eine Borreliose hundertprozentig zu bestätigen. Der Weg zur Diagnose mit größtmöglicher Sicherheit besteht aus einem Puzzle, das im günstigsten Fall Teilchen für Teilchen vom Patienten und seinem Arzt zusammengesetzt oder verworfen wird. Das ist besonders im Frühstadium so, wenn weder Zeckenstich noch Wanderröte bekannt sind. Aber es passiert auch in anderen Krankheitsstadien, weil die Abwehrreaktionen unseres Immunsystems der eigentlichen Infektion um Tage und Wochen hinterherhinken. Besonders im Spätstadium ist es oft nur noch möglich, eine Borreliose auf dem Weg



Im Blot kennzeichnen die verschiedenen Banden unterschiedliche Antikörper.

der Ausschluss-Diagnostik zu erkennen. Dabei wird geklärt, welche Krankheiten man nicht hat. Leider wird im Fall der Borreliose der Begriff Ausschluss-Diagnostik so missbraucht, dass Ärzte zu allererst versuchen, die Borreliose auszuschließen.

## Direkte und indirekte Nachweisverfahren

### Anzucht

Die übliche Diagnosetechnik, nämlich den nachzuweisenden Keim anzuzüchten, ist bei Borrelien ungeeignet, weil diese Bakterien sehr langsam wachsen. Sie teilen sich erst nach 8 bis 20 Stunden, legen danach eine Ruhepause von Tagen und Wochen ein, bevor sie sich erneut reproduzieren. Vor allem in leicht zugänglichen Körperflüssigkeiten wie Blut und Urin sind Borrelien nie anzuzüchten, weil ihre Konzentration darin extrem gering ist. Außerdem ist Blut für Borrelien ein unangenehmes Milieu, das sie schleunigst verlassen. Entsprechend kurz ist auch das Zeitfenster einer Blut-zu-Blut-Übertragung.

Hingegen funktioniert Anzucht aus Haut, speziell aus dem Rand der Wanderröte, sehr gut. Aber auch das dauert viel Zeit (acht bis zehn Wochen), benötigt aufwändige Nährlösungen und ist nur ein Notnagel, wenn die üblichen Labormethoden versagen.

### Mikroskopie

Weil Borrelien mit 15 bis 20 Nanometer relativ lang sind, können sie in der Dunkelfeld-Methode sichtbar gemacht werden. Das behaupten zumindest viele Heilpraktiker. Untersucht wird dabei ein Tropfen Blut unter einem Spezialmikroskop. Er wird längere Zeit beobachtet oder seine Veränderung per Video aufgezeichnet. Bei einer frischen Borrelieninfektion schwimmen die spiralförmigen Erreger noch aktiv im Blutplasma, sich typischerweise um die eigene Körperachse drehend und flink fortbewegend. In späteren Stadien sieht man sie kaum noch im flüssigen Teil des Blutes, vielmehr mit Geduld und ein bisschen Glück aus den von ihnen penetrierten Zellen (Blutkörperchen, Immunzellen) herauskommen,



was oft erst nach Stunden oder Tagen geschieht. Diesen Nachweis suchten Laborärzte und Mikrobiologen früher bei der Syphilis.

Andererseits: Borrelien streben es nicht an, sich in Blut aufzuhalten, weil sie sauerstoffarme Medien und Verstecke benötigen, um zu überleben. Und da spalten sich die Meinungen. Es gibt Ärzte, die die Dunkelfeld-Mikroskopie als sinnvolle Ergänzung zu den klassischen Laboruntersuchungen sehen und andere, die diese Methode als Humbug bezeichnen. Hinzu kommt, dass sich jeder angebliche Heiler so ein Mikroskop anschaffen und damit über Borreliose und Nicht-Borreliose entscheiden kann. Sie werden gebraucht schon ab 200 Euro angeboten.

## Antikörpersuche

Dabei wird die Immunantwort des Betroffenen gegen Strukturen auf der bakteriellen Oberfläche gemessen. Klingt einfach und ist sehr kompliziert. Man stelle sich das als Fassade eines Wolkenkratzers vor, an dessen vielen Fenstern

ständig herumdekoriert wird – Rollo hoch, Rollo runter, Farbwechsel in den Gardinen, Fenster auf, Fenster zu. Die Fenster mit ihrer pausenlos wechselnden Optik spiegeln unzählige Antigenstrukturen wider, die sich laufend neu sortieren.

Tatsächlich besitzen Borrelien einen inneren Schalter, mit dem sie alle paar Tage ihre Oberflächenstruktur ändern. Das Immunsystem ist damit überfordert, den Erreger eindeutig zu identifizieren. Es versteht zwar, dass dieser Erreger nicht ins System passt, kann aber nur eine unspezifische Immunantwort zur Wehr setzen, bildlich dargestellt wie mit Schrot auf Mäuse schießen. Erwischt es zufällig alle Borrelien, ist die Infektion

bekämpft. Einzelne Wissenschaftler meinen, das würde bei 90 Prozent aller Borrelieninfektionen funktionieren.

Bleiben Borrelien von dieser Schrotschussmethode verschont, lernt das Immunsystem, sich gezielter (spezifischer) auf die Eindringlinge einzustellen und entwickelt als zweite Waffe spezifische Antikörper: Immunglobuline.

### Klartext

- Noch immer glauben viele Ärzte, dass sich jede frische Infektion mit IgM-Antikörper erklärt. Das ist wissenschaftlich überholt. Nach neuem Stand der Laborwissenschaft können die IgG-Antikörper auch eine frische Borreliose anzeigen, während die schwache Abwehr (IgM) unterbleibt oder sich erst später ausbildet.

## IgM und IgG

Immunglobuline der ersten Phase (IgM) sind zwar sechs- bis siebenmal größer als Immunglobuline der zweiten Phase (IgG), aber eine eher schwache Abwehr, die zudem nicht jeder Patient ausbildet. Als zweite Reaktion bewaffnet sich das Immunsystem mit effizienteren IgG-Antikörpern.

## Antikörpernachweis

Der in alten Büchern propagierte Immunfluoreszenz-Test, bei dem Antikörper durch Farbstoffe für das Mikroskop sichtbar gemacht wurden, wird heute wegen seines hohen Zeitaufwands nicht mehr angewendet. Für die allererste Antikörpersuche gibt es derzeit nur noch den ELISA.

### Klartext

→ Immer wieder erzählen langjährige Borreliose-Patienten, dass ihre IgG-Antikörper selbst bei vorliegenden Beschwerden als nicht behandlungswürdige Seronarbe, als „alte Geschichte“ vernachlässigt würden. Dagegen muss man sich wehren, zumindest eine Therapie zur Probe einfordern und sehen, ob sich die Beschwerden lindern. Nicht selten steigen IgG-Antikörper nach einer antibiotischen Therapie an oder es bilden sich nachträglich IgM. Das Thema Laborgläubigkeit der Ärzte kann als Misere bezeichnet werden.



Der ELISA-Test wird vollautomatisch abgewickelt.

## ELISA (gesprochen „Ilaisa“)

Dabei wird Serum (von Blutkörperchen befreites Blut) in runde, fingernagelgroße Nöpfchen eingebracht, an deren Innenwand fünf, acht oder zehn verschiedene Antigene der typischsten Borrelien-Oberflächenstrukturen (siehe Wolkenkratzerfassade) angeklebt sind. Die Antikörper im Serum binden sich an diese Antigene. Nach einiger Zeit wird das Serum ausgeschüttet, das Nöpfchen vom Serum gereinigt und die angedockten Antikörper mittels Fotometer gemessen. Das nennt man den Titer, die Maßeinheit für Antikörper.



